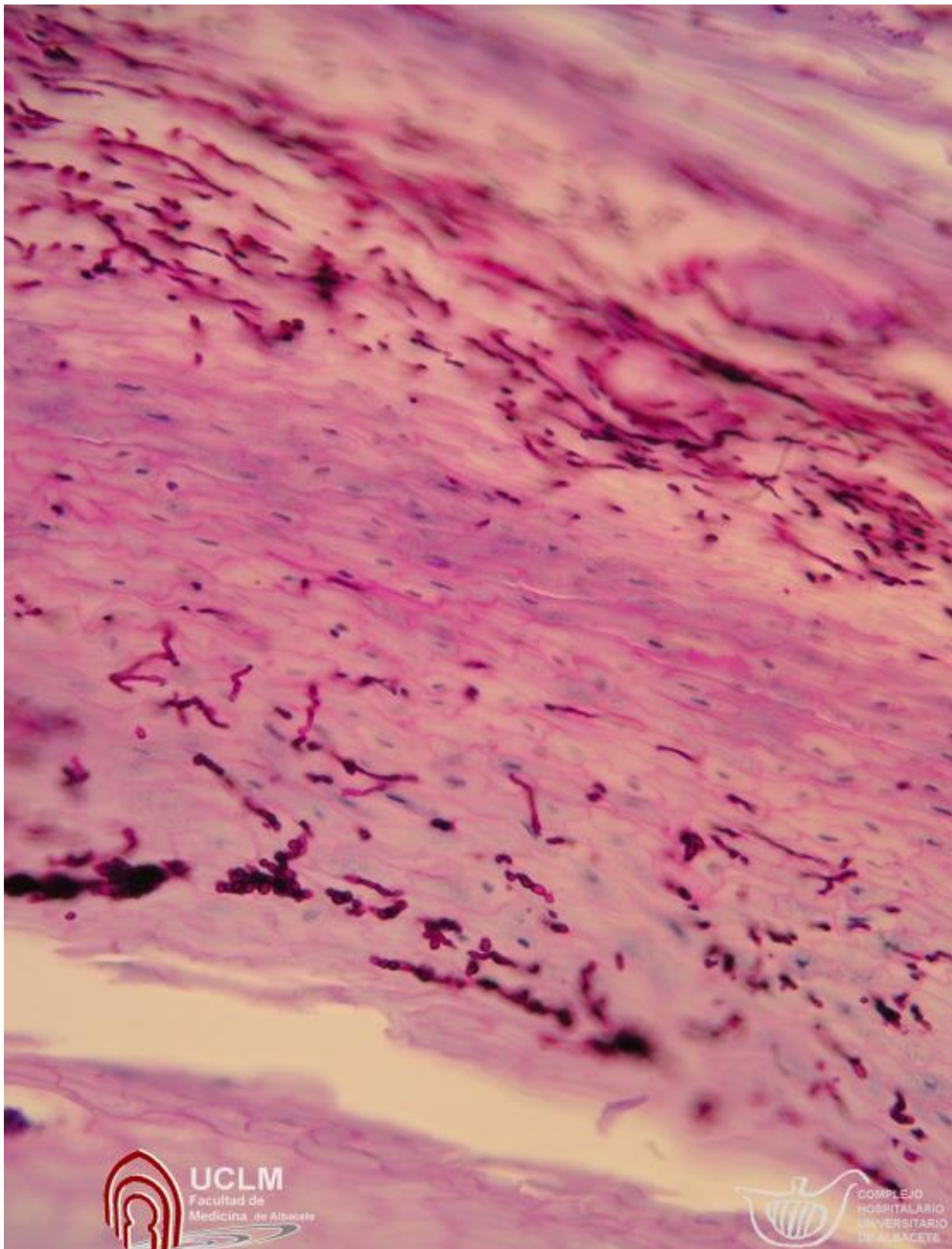


HISTORIA CLÍNICA

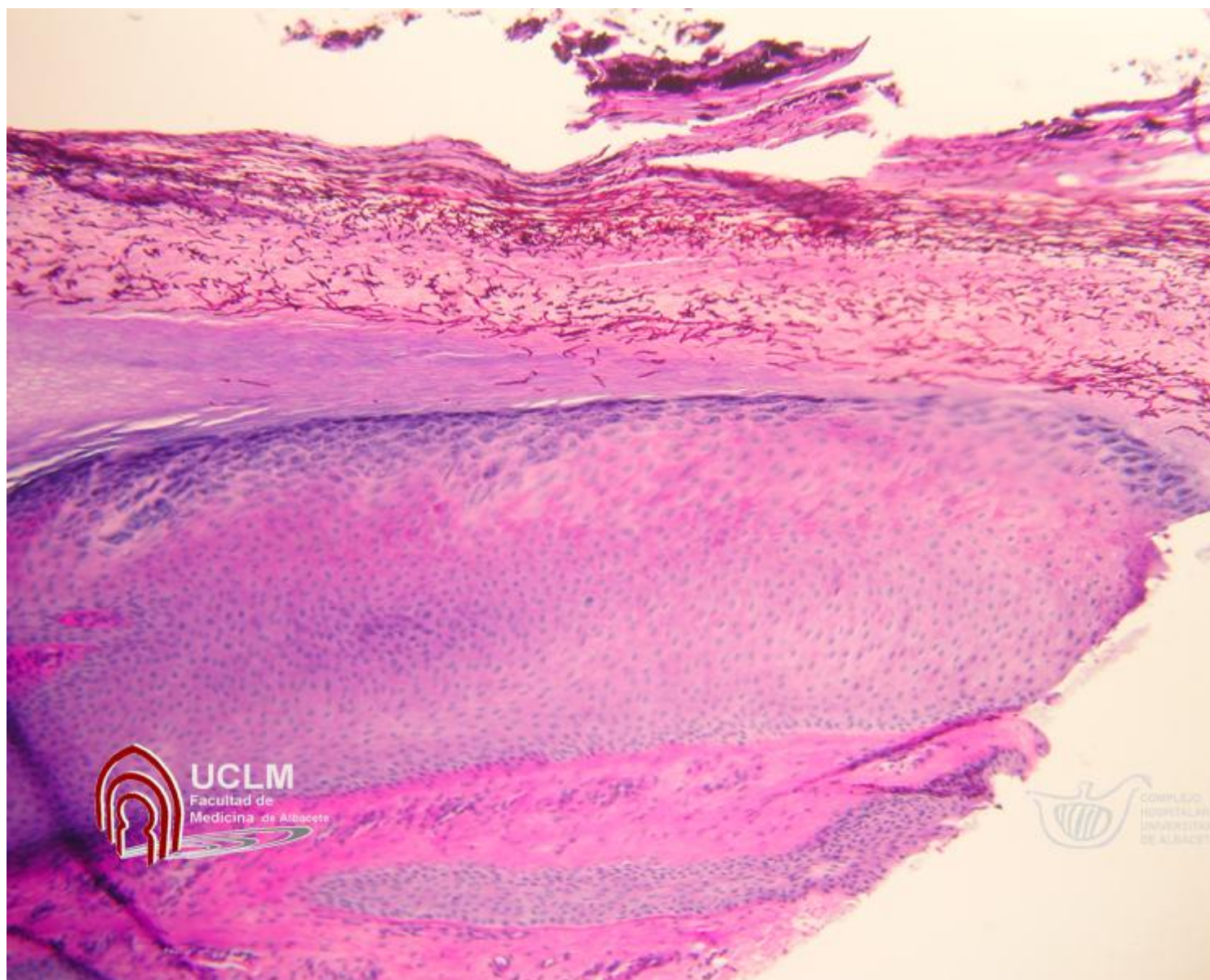
Paciente de 47 años que presenta desde hace 1 año blanqueamiento de la primera uña del pie derecho, con fragilidad y engrosamiento del reborde distal.

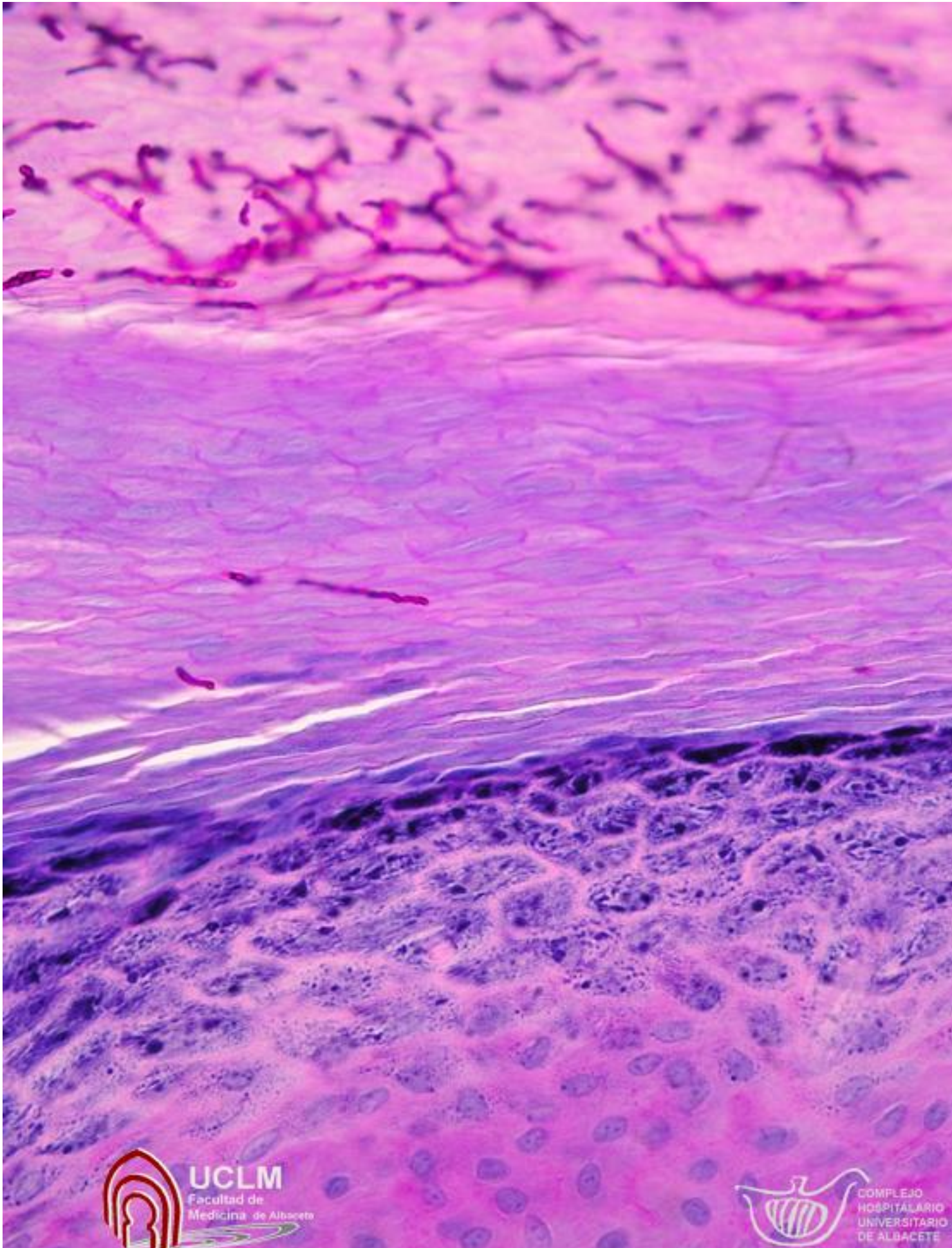
[Caso en Dermatología](#) (Click para ver)



Lesión en uña del pie derecho.

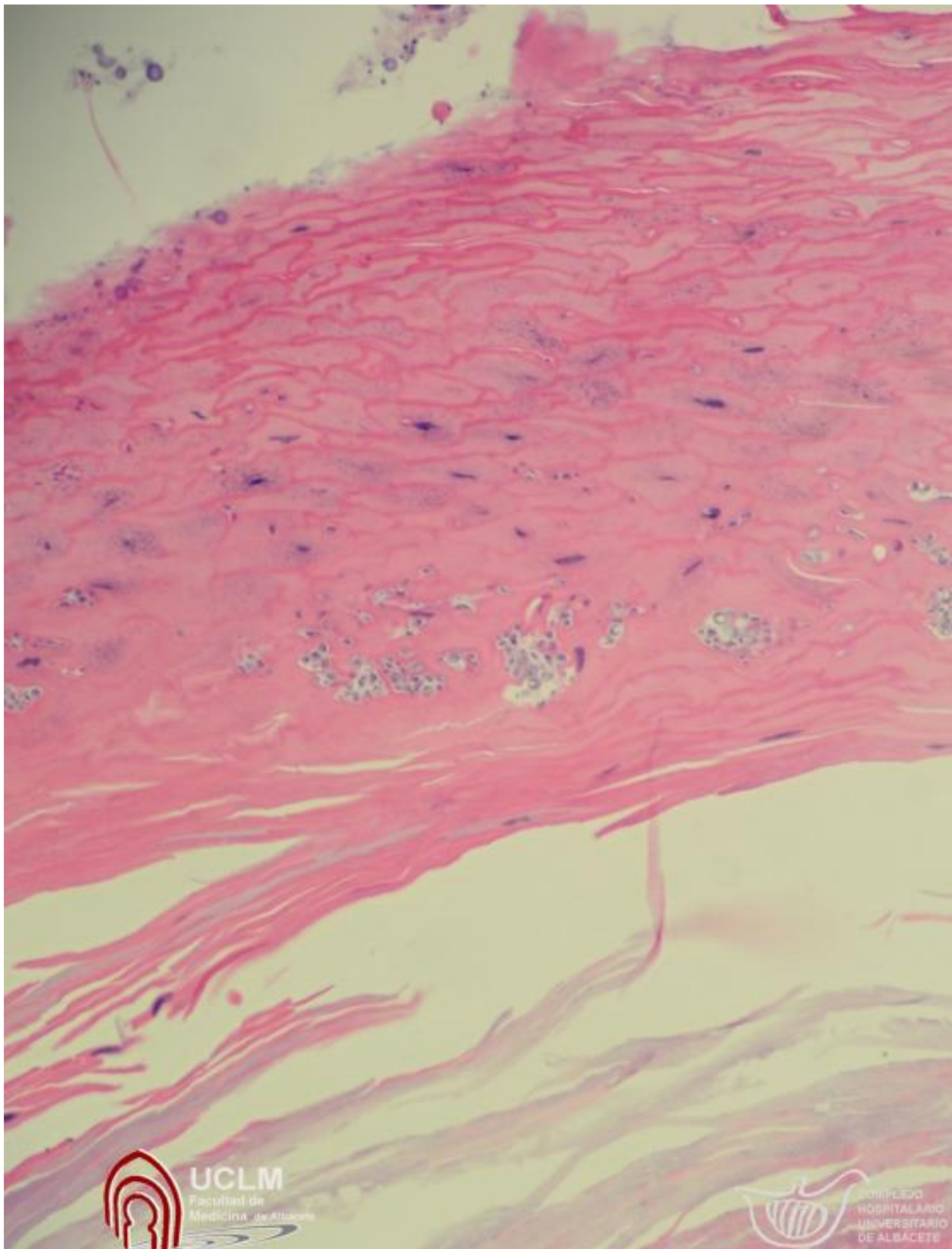
Lunes, 15 de Agosto de 2011 13:53 - Actualizado Lunes, 15 de Agosto de 2011 14:02





Lesión en uña del pie derecho.

Lunes, 15 de Agosto de 2011 13:53 - Actualizado Lunes, 15 de Agosto de 2011 14:02



~~RESUMEN DE LA LESIÓN EN LA UÑA DEL PIE DERECHO. El paciente es un hombre de 40 años de edad que refiere una lesión en la uña del pie derecho que comenzó a desarrollarse hace unos meses. La lesión se caracteriza por un cambio de coloración y una deformación de la uña. El paciente no refiere dolor ni otros síntomas. Se realizó un examen físico que mostró una uña con un cambio de coloración a un tono amarillento y una deformación en la forma. Se realizó un diagnóstico de lesión en la uña del pie derecho. Se recomendó un tratamiento con medicamentos antifúngicos y un cuidado adecuado de la uña. El paciente fue dado de alta y se le recomendó seguir el tratamiento y acudir a control.~~