

Nódulos reumatoides y cuerpo extraño vegetal: ¿una asociación casual?

E. Escario, L. Iñiguez de Onzoño, G. Fernández, M.C. Martín de Hijas, JM. Azaña, M. Rodríguez, Maria Luisa Martínez L. Pérez García.,
Complejo Hospitalario Universitario de Albacete.,
Facultad de Medicina, U.C.L.M.



Varón de más de 65 años, agricultor,

A.P.: Urticaria crónica en tratamiento con antihistamínicos.. Bronquitis crónica leve. Resto sin interés para el cuadro.

EA: Hace más de 4 años años desarrolla un nódulo asintomático en codo derecho; unos meses antes de la consulta surgen lesiones similares en ambas rodillas y en dorso de la mano derecha. (Figs 1,2 y 3) Las lesiones crecen con lentitud y estorban el movimiento articular.

No recuerda traumatismos relacionados.

No ha presentado dolor ni tumefacción articular en ningún momento, aunque sí refiere dolor de características mecánicas en rodillas desde hace años.

Pruebas complementarias: Hemograma, bioquímica y sedimento de orina normales. Proteinograma normal. Factor reumatoide negativo. ANA y ENA negativos. C3 y C4 e IgG, IgA e IgM normales. Radiografía ósea con signos degenerativos. Consulta al S. de Reumatología: no se encuentran indicios de actividad inflamatoria específica.

EVOLUCIÓN: Se extirpan quirúrgicamente, sin recidiva tras 2 años de seguimiento.

Figura 1, 2 y 3:

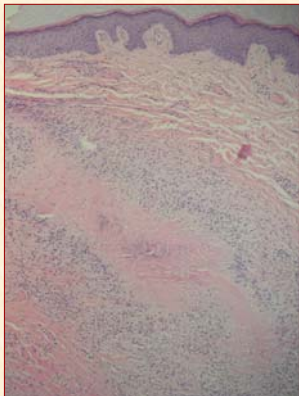
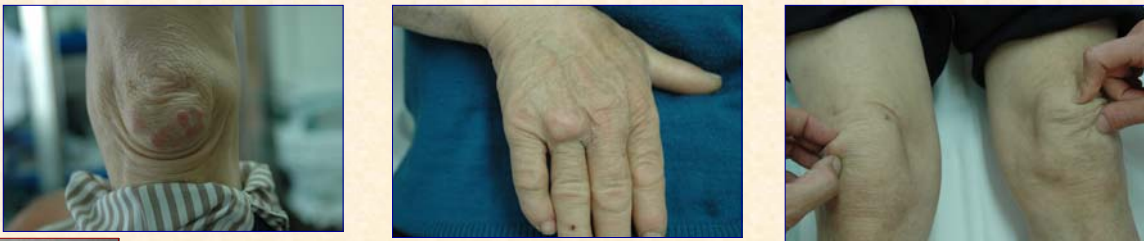

Figura 4: Granuloma en empalizada con zona central "roja", que ocupa dermis e hipodermis. Todas las lesiones extirpadas eran iguales

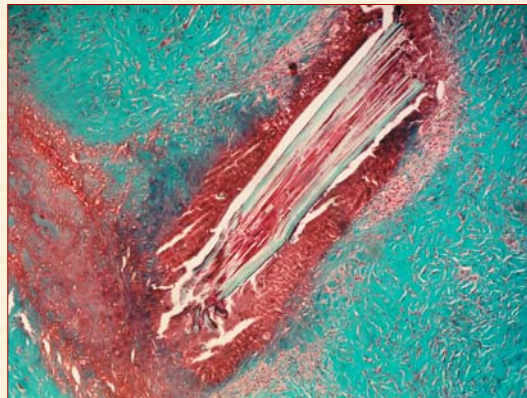


FIGURA 8: Cuerpo extraño vegetal en el centro de DOS de los granulomas de la rodilla (tricrómico de Masson). En el resto las lesiones no se encontraron cuerpos extraños, a pesar de la seriación.

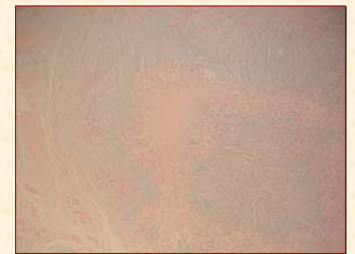


FIGURA 6: Negatividad para azul alcian de material central de los granulomas.

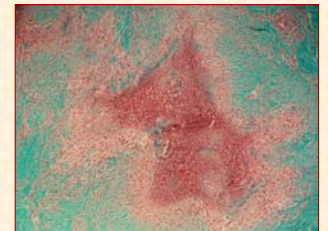


FIGURA 7: Zona central color "rojo ladrillo", característica, con tricrómico de Masson

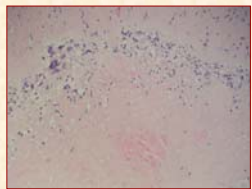


FIGURA 5: Escasas células gigantes multinucleadas

GRANULOMA NECROBIÓTICO "ROJO"

NÓDULO REUMATOIDE

- + Localización típica
- + Histopatología compatible.
- ¿Nodulosis reumatoide? **NO CUMPLE**
- CRITERIOS:** Nódulos reumatoides. Reumatismo palindrómico. Ausencia (o muy leves) de síntomas sistémicos. Curso benigno, en general sin afectación ósea (lesiones quísticas subcondrales). La presencia de FR no se requiere para el diagnóstico.
- ¿Nódulos previos a desarrollo de AR?
- No existe artropatía clínico-radiológica.
- Factor reumatoide (-). Inmunología (-)

GRANULOMA A CUERPO EXTRAÑO

- + Localización: zonas de traumatismo
- + Profesión que facilita traumatismos con madera de poda.
- + Hay algún caso publicados de reacción granulomatosa necrobiótica por
- No es la reacción esperable a cuerpo extraño vegetal
- Varias localizaciones y sólo una con astilla.
- ¿destrucción en lesiones más evolucionadas?

- T.rubrum
- Astillas de madera
- Material de sutura
- Berilio
- Lugares de punción de ADVP
- Vacuna hepatitis B
- Clodronato sódico
- Colágeno bobino

Bibliografía

- Sayah A, English III JC. Rheumatoid arthritis: A review of the cutaneous manifestations.. J Am Acad Dermatol 2005; 53:191-209
- García-Patos V. Rheumatoid Nodule. Semin Cutan Med Surg 2007; 26:100-107
- Lynch JM, Barrett T.L. Collagenolytic (necrobiotic) granulomas:part II – the 'red' granulomas. J Cutan Pathol 2004; 31: 409–418
- Kuhn C, Lima M, Hood A. Palisading granulomas caused by foreign bodies. J Cutan Pathol 1997; 24: 108
- Weedon D. Skin Pathology. Ed por Weedon D. Second edition. Churchill Livingstone. Elsevier. 2002

Disponible a partir del 22/06/09 en:

http://www.chospab.es/area_medica/derma/pag_profesional.htm